

検査ID(患者ID)	患者名	検査日付	検査部位	検査名
*****	メディカル タロウ	2018/2/2		CT

報告者: 宮川英男

報告日: 2018/02/2

所見

両側大脳の脳溝に左右差があり、左前頭葉の脳溝が不明瞭化しています(図1、2)。
副鼻腔、乳突蜂巣に明らかな異常所見を認めません。
脳実質に明らかな異常所見を認めません。
脳脊髄液腔に明らかな左右差、圧排、病的拡大は認められません。
骨に異常所見を認めません。

診断

・左前頭葉の脳溝が限局性に不明瞭です。限局性の脳腫張が考えられ、意識消失発作後であることから、痙攣後脳症や脳炎の可能性があります。頭痛などあれば、微量なくも膜下出血も鑑別にあがる所見です。

図1

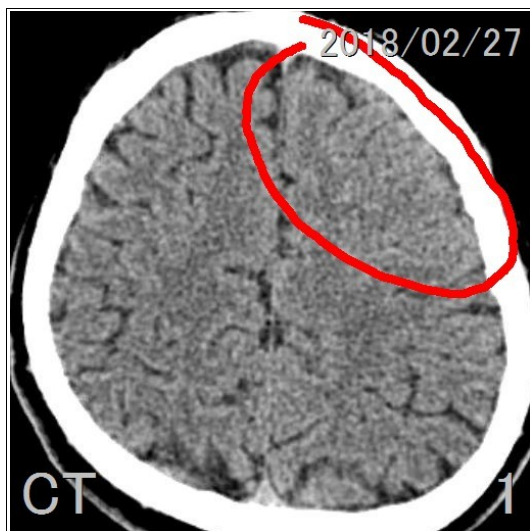


図2

