

| 検査ID(患者ID) | 患者名 | 検査日付 | 検査部位 | 検査名 |
|------------|-----------|----------|--------|-----|
| ***** | メディカル ハナコ | 2018/6/7 | BREAST | MG |

報告者:宮川英男

報告日:2016/6/7

所見

背景:不均一高濃度
 右:カテゴリー5(樹枝状集簇石灰化、:要精検)
 左:カテゴリー1(異常なし)
 第一読影医:*****

診断

背景:不均一高濃度
 右:カテゴリー5(微細線状・分枝状石灰化・集簇:要精検)
 左:カテゴリー1(異常なし)
 第二読影医:宮川英男

図1

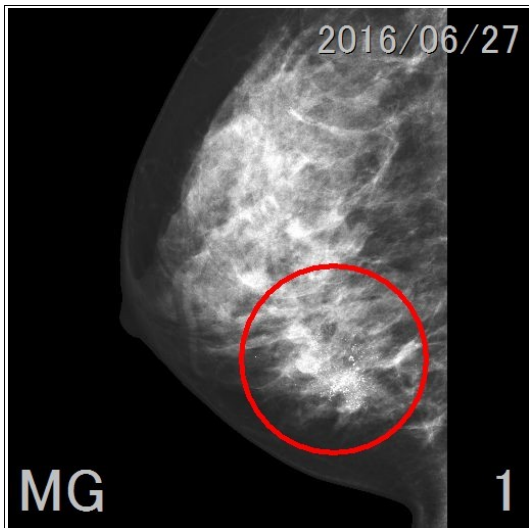


図2

